Programm

- Vorstellungsrunde
  - Was haben Sie für Probleme, die Sie gerne zum Dermatologen schicken möchten?
  - Diskussion
- Der Blick auf die Haut
- Wofür brauchen Sie keinen Dermatologen?
- Strategien zur eigenen Problemlösung
- Wann brauchen Sie einen Dermatologen?
  - Beispiele Psoriasis, Neurodermitis, berufsbedingte Ekzeme, Akne inversa, Hauttumoren, chronische Wunden

2

Der Blick auf die Haut

- Primäreffloreszenz
  - Fleck, Papel, Bläschen und Blase, Quaddel, Pustel
- Sekundäreffloreszenz
  - Plaque, Knoten, Schuppe, Kruste, Erosion, Exkoriation, Rhagade, Ulkus, Narbe, Atrophie
- Verteilung und Anordnung
  - Asymmetrisch, unilateral, bilateral, gyriert, segmental, gruppiert, disseminiert, konfluierend etc.

Macula/Fleck

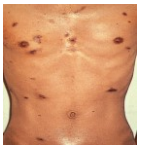

Vesicula/Bulla

Urtica/Quaddel

Pustel

Wofür brauchen sie keinen Dermatologen?

- Eindeutig harmlose, häufige Hautveränderungen, z.B.
  - «Skin Tags»
  - Seborrhoische Keratosen
  - Tinea corporis, Pityriasis versicolor
  - Seborrhoische Dermatitis
  - Exsikkations- und andere Ekzeme
  - Akne vulgaris (leicht bis mittelschwer)
  - Rosazea (teleangiectatica und papulopustulosa)
  - Einfache Psoriasis

«Skin Tags»

> Procedere: stehen lassen oder Scherenschlag bzw. Curettage

Seborrhoische Keratosen

> Beachte die Hornperlenzysten im Dermatoskop! Alle genau anschauen.
> Procedere: lassen oder Curettage…

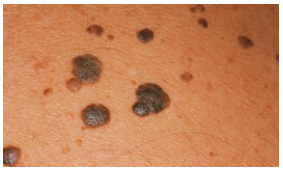

Exsikkationsekzem

> Typische Anamnese
  > Mann > 70 Jahre
  > Juckreiz im Winter
> Therapie
  > Topisches Steroid **und Basispflege**

Tinea corporis

> Anamnese! Kontakt mit Tieren, Waldboden etc.?
> Procedere
  > Topisches Antimykotikum, z.B. Ciclopiroxolamin
  > Ggf. occlusiv anwenden
  > Systemische Therapie nur im Ausnahmefall und immer begleitet von topischer Therapie

Seborrhoische Dermatitis

> Ketoconazol Crème, keine Steroide!

13

Rosazea

> Anamnese (Alkohol, heisse Speisen und Getränke, Stress), Lokalisation
> Therapie
  > Metronidazol Crème morgens, Ivermectin Crème abends abends (bei Papeln und Pusteln)
  > ggf. Doxycyclin 50 mg (Minocyclin obsolet wegen DRESS-Syndrom!)
  > CAVE: Augenbeteiligung!
  > https://de.wikipedia.org/wiki/Rosazea für Patientenaufklärung

14

Akne

> Therapie
  > Bei sehr jungen Patient:innen: Benzoylperoxid Waschlösung
  > Bei mittelschwerer Form topisch Benzoylperoxid, Adapalen oder Kombinantionsprodukten
  > Isotretinoin nur bei Akne papulo-pustulosa
> CAVE
  > Andere Ursachen der Akne? (anabole/androgene Steroide, Kontrazeptiva, exzessiver Genuss, von Milchprodukten)

15

Einzelne Aktinische Keratosen

> Sprüh-Kryo-Verfahren, ggf. topisch Fluorouracil, Imiquimod

16

Psoriasis

- Charakteristika
  - Typische Lokalisationen
  - Erythematosquamöse Plaques
- Therapie
  - Im einfachsten Fall top. kombiniertes Steroid (z.B. Calcipotriol und Betamethason als Schaum), Betamethason und Salicylsäure (nur bei relevanter Schuppung)
- CAVE
  - Gelenkbeteiligung, Komorbiditäten
  - Ausgedehnter Befall
  - Besonderes oder unklares Muster
  - Medikamenten- und Infektionsanamnese (Trigger?)

Strategien zur Problemlösung

- Anamnese
- Vorhandene Werkzeuge und Tests nutzen (Gute Beleuchtung, Lupe, evtl. Dermatoskop, Fotovergleich, Abstrich…)
- Konzept erarbeiten und ausführliche Aufklärung des Patienten
- Biopsie
  - i.d.R. aus dem Randbereich einer Läsion
  - Anamnese und klinischen Befund auf Formular möglichst ausführlich darstellen
- Basispflege nie vergessen! Kompression der Unterschenkel oft sinnvoll…
- Systemische Behandlung (wenn überhaupt) immer mit topischer Behandlung
- Zuweisung Dermatologe rechtzeitig, dann Pat. anweisen, Externa rechtzeitig vor dem Termin abzusetzen, um Diagnostik zu erleichtern.
- «Dermatologisches Coaching», Mail mit Klinik und Photos an Dermatologie Wil

Wann brauche ich den Dermatologen?

Wann brauche ich den Dermatologen?

- Fortgeschrittene Aktinische Keratosen mit Feldcancerisierung
- Epitheliale Tumoren der Haut (z.B. Basaliom, Spinaliom)
  - Initiale Beurteilung und Behandlungsplanung
  - Bei Notwendigkeit Exzision, ggf. alternative Verfahren
  - Nachsorge, Prävention
- Melanozytäre Tumoren der Haut
- Chronische Wunden
- Entzündliche Hauterkrankungen (z.B. Psoriasis, Neurodermitis, Lichen ruber, Akne inversa)

Aktinische Keratose - Feldcancerisierung

- Kryotherapie mit N_2 (-198 °C)
  - Offenes/geschlossenes Verfahren
- Photodynamische Therapie
  - cPDT
  - NDL-PDT
  - ADL-PDT
- Laserablation
- Topische Therapien
- Exzisionen
- Überwachung nach epith. Tumoren

21

Epitheliale Tumoren der Haut

- Basalzellkarzinom (BCC)
  - superfiziell, nodulär, invasiv
  - Charakteristische Eigenschaften im Dermatoskop
  - Erst beurteilen und nachdenken, dann schneiden
  - Nachsorge

  - Dermatologe nicht nur für Hautcheck
  - Dermatologie ist auch eine operative Disziplin!

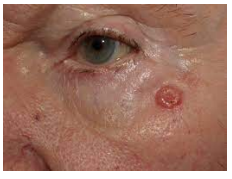

Epitheliale Tumoren der Haut

- Spindelzellcarcinom (SCC)
  - Grosse Bandbreite an Tumoren – nicht alle sind bösartig!
  - An Nachsorge denken, Metastasierungsrisiko.
  - Erst beurteilen, dann schneiden ggf. Biopsie vor Exzision
  - Schnittrandkontrolle beachten
  - Einschätzung des individuellen Risikos

  - Dermatologe nicht nur für Hautcheck
  - Dermatologie ist auch eine operative Disziplin

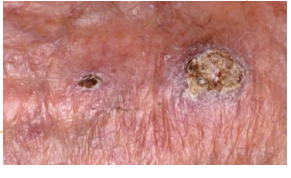

Sonderfall «Keratoakanthom»

- Fallbeispiel

24

Melanozytäre Tumoren
Malignes Melanom

- Klinik
  - Lentigo-Maligna-Melanom (LMM)
  - Superfiziell spreitendes Melanom (SSM)

25

Melanozytäre Tumoren
Malignes Melanom

- Klinik
  - Noduläres Melanom (NM)
  - Akrolentiginöses Melanom (ALM)

Chronische Wunden

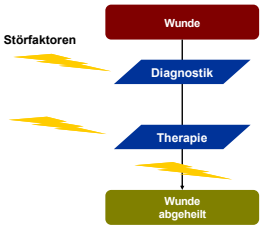

Störfaktoren der Wundheilung

- Diagnostik
  - ineffiziente oder unzureichende Diagnostik
  - nicht aktuelle Diagnostik
  - mangelnde Kenntnis der Zusammenhänge
- Therapie
  - insuffiziente Therapie
  - mangelnde Fachkenntnis
  - ökonomische Gründe
- Soziale und psychische Faktoren
  - z.B. mangelnde Compliance
- Wundheilung = primärer Endpunkt?

Diagnostik chronischer Wunden

- Ursachen für „Chronisches Ulcus“
  - Venös, arteriell, diabetisch, Sonstige
  - → Überdenken der Diagnose
    - Gefässstatus (venös/arteriell)
    - Diabetes-Parameter
  - Komorbiditäten nicht ausreichend evaluiert
- „Sonstige“ Diagnosen werden wahrscheinlicher!

- →Eine chronische Wunde ohne eindeutige Genese muss evaluiert werden!
- Ggf. multidisziplinäre Zusammenarbeit

Diagnostik

- „Sonstige“ Diagnosen/Komorbiditäten werden wahrscheinlicher!
  - Hautkrebs
  - Entzündliche Gefäßerkrankungen
  - Infektionen
  - Blasenbildende Erkrankungen
  - Artefakte

Ursachen für chronische Wunden

Venöser Hochdruck	z.B. Varikose
Arterielle Erkrankung	z.B. pAVK
Neuropathien	z.B. Diabetes induziert
Druckschädigung	z.B. Decubitus
Hautkrebs	z.B. Spinaliome, Basaliom
Hämostaseologische Ursachen	z.B. Gerinnungsstörungen
Vaskulitis	z.B. Autoimmunerkrankungen
Infektionen	z.B. Mycobakterien, Pilze, ..
Medikamente	z.B. Hydroxyurea
Traumatisch	z.B. thermisch
Artefakte	z.B. bei „Borderline Syndrom“
SpezifischeHauterkrankungen	z.B. Vaskulitiden, EB, seltene Systemerkrankungen

Beispiele für Vaskulitiden mit Ulcera

- Vaskulitis der großen Gefäße
  - Arteriitis temporalis
- Vaskulitis der mittelgroßen Gefäße
  - Polyarteriitis nodosa (PAN)
- Vaskulitis der kleinen Gefäße
  - Leukozytoklastische Vaskulitis (LcV)
  - Wegener-Granulomatose (WG)
- Sonstige Vaskulitiden/Vaskulopathien
  - Pyoderma gangraenosum
  - Livedo reticularis
  - Livedovaskulitis

Therapie

- Therapie inadäquat oder falsch
  - invasive Therapie bei Autoimmundermatosen
  - fehlende Immunsuppression
- Therapie insuffizient
  - stadiengerechte Therapie, mulitidisziplinäre Einbettung
- Es gibt keine sicher funktionierende Wundauflage!
  - Wundexperten: Einen Hauttumor kann man nicht wegpflegen!
- Situation der Pflege (z.B. im Pflegeheim) berücksichtigen
  - Frequenz der Verbandwechsel, Schmerzen, Besonderheiten

Psoriasis und Neurodermitis

- Bestehende topische Therapieoptionen ausnützen
- Aufklärung , Basispflege, Begleitung

- Neue systemische therapeutische Konzepte
  - Interleukin-Inhibitoren (monoklonale Antikörper)
  - Januskinase-Inhibitoren

- Ggf. Re-Evaluation beim Dermatologen

Handekzeme

- Oft beruflich bedingt
- Adäquate Therapie wichtig für die berut
- Ggf. Abklärung der Ursache (Kontaktalle hyperkeratotisch-rhagadiform)
- SUVA-Meldung
- Konsequente Therapie

Akne inversa

- chronische Hauterkrankung, die mit schmerzhaften knotigen Entzündungen subaxillär, inguinal, genital, anal).
  - Massive, wiederkehrende Beschwerden für die Betroffenen nicht nur körperlich, sondern auch seelisch schwer belastend

→ daran denken, Zuweisung zum Dermatologen zur Abklärung und ggf. Einleitung einer Therapie mit Biologika

Andere Gründe für den Dermatologen…

- Hartnäckige Hautveränderung (z.B. Plantare Verrucae)
- Patientenspezifische Eigenheiten
  - Unzufriedenheit
  - Eigene Überlastung
- Unklare Diagnose
- Therapie nicht erfolgreich

37

1

«Einfache Probleme» lassen sich oft mit eigener Kraft lösen, dabei Überdiagnostik (z.B. IgE-RAST, PCR-Tests) vermeiden.

38

2

«Red flags» z.B. lange Anamnese, unklare Zusammenhänge, zahlreiche Externa bereits gegeben, foudroyante Symptomatik, hoher Leidensdruck nicht übersehen

39

3

Hauttumoren sollten primär vom Dermatologen bezogen auf das gesamte Integument behandelt werden. Dermatologie ist auch eine operative Disziplin.

40

4

Lange andauernde und wechselnd akute Hautveränderungen (z.B. Psoriasis, Neurodermitis, Furunkulose, Akne inversa, chronische Wunden…) sollten ggf. dem Dermatologen gezeigt werden.

5

Für viele bis vor kurzer Zeit schlecht behandelbare Hauterkrankungen gibt es in der Zwischenzeit ausgezeichnete systemische Behandlungsoptionen (z.B. Biologika, JAK-Inhibitoren).

Vielen Dank für Ihre Aufmerksamkeit!

> Diskussion